

## Table of Contents

सिर .....	3
लयादा सामांय .....	3
लयादा िवशेष .....	3
११११ १:१११ .....	6



## सिर

- शीर्ष , एकांग , शीश , सिर , मुड़ी

## ज्यादा सामान्य

More general; || either the fore-part less hairy: or the hinder-part more hairy.

- शीर्षाग्र , मुख , आनन , सूरत , चेहरा , रूप , मुखौटा , शारीरिक पहचान , पहलू , मुखाकृति , रुख , थोपड़ा
- शिरःस्थि , मस्तकघट , मस्तकस्थि , मस्तकपट , , कपाल , केशभू , सहस्र
- पश्चशीर्ष , मन्या , पश्चकपाल
- पार्श्वशीर्ष , शंख , पार्श्वमुख
- शिराधार , शिरोधार

## ज्यादा विशेष

ज्यादा ठीक से जैविक ; के लिए

- ज्ञानेन्द्रिय , इंद्रिय ; whether **such** parts as are
  - बाह्य ; used for
    - देखना
      - नेत्र , आँख , नयन , नेत्र , अक्ष , चक्षु , लोचन , दृश्यज्ञ , अक्षु , अंबकम् , नजर , लोचन , अक्षि , दृशा , ज्योतिस् , बिम्बज्ञ , अखिया , रूपंद्रिय , रूपग्रह , रूपग्राही , चित्रज्ञ , टोसज्ञ , देहदीप , नजर
      - देखना , दिखाइ देना , देखता , इन्दती , इक्ष्यते , चशमदीद , दर्शन , दर्शनीय , दृ , नजराना , नजरिया , पश्यामी , वीक्षते , संवीक्षते , ईक्षण , प्रेक्षण , प्रत्यक्ष
      - दृष्टी
    - सुनना
      - कर्ण , कान , ध्वनिग्रह , स्वरज्ञ , शब्दगृह , शब्दग्रह , शब्देन्द्रिय , श्रवनपथ , , श्रुतघर , श्रेत्र , श्रोत्र
      - सुनना , श्रवण , श्रुत
    - स्वाद : Scissure of the **Face** through which we breath and receive our nourishment: or
      - मुखचिरी , लोला
    - सुगंध , गंध : that hol||low prominence, through which we breath and smell.
      - नाक , घ्राण , नासा , नथ , शिङ्घिनी , घोण , शिप्रा , गन्धज्ञ , नक्र , नकुट , नस्त , थूथनी
      - गंध , दुर्गंध , सुगंध
  - अंदरूनी ; used for
    - Tasting, Speaking, or Eating;
      - Convex; || either that of a soft Fleasy substance, whereof there is but one: or that of a most hard and dry consistence, whereof there are many.
        - जीभ , रसज्ञ , जिह्वा , ललन , रसाला , रसज्ञ , रसीका , रसनेन्द्रिया
          - चाटना ,
        - दांत , सर्पदंत , हस्तदंत , बत्तीसी
          - दंश , डंक , चबाना , चर्वण , धारक , चक्की , पीसनी
      - Concave; either the upper inward part of the **Mouth**: or the open **passage** through the Neck into the middle region of the **Body**.
        - तालु , छत


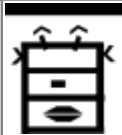




- कंठ , कंठग्रीवा


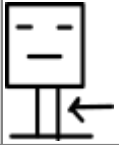
### less properly organical

Less properly Organical; but contributing to the making up the Fabric of the Face; distinguishable by their various Positions into

- Upper and fore-right; || Extremity of the Face: or Protuberance over the Eye.
  - माथा , मस्तक , ललाट , भृकुटी
  - भौंह
- Lateral; || towards the middle: or towards the upper parts.
  - गाल , गंडोल , कंडोल
  - कनपट्टी .
- Lower;
  - Fore-right; || either the upper and lower Extremity of that Scis|sure which makes the Mouth: or the Extremity of the Face.
    - ओष्ठ , होंठ , अधर, छद , वाग्दल , उत्तरोष्ठ , अधरोष्ठ , दन्तच्छद
    - ठोड़ी , टुड्डी , चिबुक
  - Lateral;
    - जबड़ा , हनु , ऊर्ध्वहनु , अधःहनु , Chap, Mandible, Iole.
    - PLACE OF TONSILLAE.

LATIN	ROOT	SANSKRIT	HINDI	MANTRAKSHAR
Calvaria	केशभू			
Caput	शीर्ष	शीर्ष , एकांग , शीश , केशभू	सिर	
Sinciput	मस्तक	मस्तक , ललाट	माथा	
Tempora	Temple		कनपट्टी	
Auris	कर्ण	कर्ण , शब्देद्रिय, ध्वनिग्रह	कान	
AURIS EXTERNA		EXTERNAL EAR		
Auricula		Auricle; pinna		
Lobulus auriculae		Lobule of auricle; lobe of ear		
Cartilago auriculae		Auricular cartilage		
Helix		कर्णकुंडलिनी		
Crus helices		कर्णकुंडलिनी क्रस		
Spina helices		कर्णकुंडलिनी कंटक		
Cauda helices		कर्णकुंडलिनी पुच्छ		
Antihelix		प्रति कर्णकुंडलिनी		
Fossa triangularis		त्रिकोण खात		
Crura antihelices		Crura of antihelix		

LATIN	ROOT	SANSKRIT	HINDI	MANTRAKSHAR
Scapha		Scapha		
Concha auriculae		Concha of auricle		
Cymba conchae		Cymba conchae		
Cavitas conchae; cavum conchae		Cavity of concha		
Antitragus		प्रति तुंगिक		
Tragus		तुंगिक		
Incisura anterior		Anterior notch		
Incisura intertragica		Intertragic incisure; intertragic notch		
(Tuberculum auriculare Darwini)		(Auricular tubercle Darwini)		
(Apex auriculae)		(Apex of auricle; tip of ear)		
Sulcus posterior auriculae		Posterior auricular groove		
(Tuberculum supratragicum)		(Supratragic tubercle)		
Isthmus cartilaginis auricularis		Isthmus of cartilaginous auricle		
Incisura terminalis auricularis		Terminal notch of auricle		
Fissura antitragohelicina		Fissura antitragohelicina		
Sulcus cruris helcis		Groove of crus of helix		
Fossa antihelica		Fossa antihelica; antihelical fossa		
Eminentia conchae		Eminentia conchae		
Eminentia scaphae		Eminentia scaphae		
Eminentia fossae triangularis		Eminentia fossae triangularis		
Occiput	Occiput		डब	
<b>Facies</b>	मुख	मुख , आनन	चेहरा , शकल , सूरत , रुख	
Bucca	कंडोल	कंडोल	गाल	
Mentum	चिबुक	चिबुक	टोडी	
Oculus	नेत्र	अक्षु , नेत्र , नयन , चक्षु , अक्षु , दृश्यज्ञ , ईक्षण , वीक्षण	आंख , अखिया	
<b>Nasus</b>	घ्राण	घ्राण, नासा, नथ, शिङ्घिनी, घोण, शिप्रा, गन्धज्ञ , नक्र, नकुट, नस्त	नाक	
Radix nasi		नासा मूल		
Dorsum nasi		नासा पृष्ठ		

LATIN	ROOT	SANSKRIT	HINDI	MANTRAKSHAR
Apex nasi		Apex of nose; tip of nose		
Ala nasi		Ala of nose		
Naris		Naris, Nostril		
<b>Os</b>	मुखचिरी	मुखचिरी , लोला	मुंह	
Rima oris		मुखचिरी		
Labia oris				
Labium superius		ऊर्ध्व ओष्ठ		
Philtrum		ओष्ठ खात		
Tuberculum		Tubercle		
Labium inferius		अधरोष्ठ		
Frenulum labii superioris		Frenulum of upper lip		
Frenulum labii inferioris		Frenulum of lower lip		
Commissura labiorum		Labial commissure		
Angulus oris		ओष्ठ कोण		
<b>Collum; cervix</b>	ग्रीवा	गला , ग्रीवा	गर्दन	

## शीर्ष क्रिया

- सिर नीचे करना
- सिर उठाना / सिर ऊपर करना
- सिर बाजू मोड़ना
- सिर पीछे करना
- सिर घुमाना

From:

<https://mantrakshar.co.in/> - Kshtrgyn

Permanent link:

<https://mantrakshar.co.in/doku.php/hi/head?rev=168555218>

Last update: **2023/05/31 17:46**

